STANFORD LANE MEDICAL LIBRARY
2392
SAN FRANCISCO 15, CALIF.

Giessen 1916

Aus der Universitäts-Augenklinik zu Giessen.

Über Sehstörungen nach Verletzungen der zentralen Sehbahnen.

Inaugural-Dissertation

zur

Erlangung der Doktorwürde

der

Hohen medizinischen Fakultät

der

Grossherzoglich Hessischen Ludwigs-Universität zu Giessen

vorgelegt von

AXEL VOSSIUS
Feldunterarzt,
z. Z. Assistent an der Universitäts-Augenklinik
in Giessen.

Giessen 1916.
Hof- und Universitäts-Druckerei Otto Kindt.

Aus der Universitäts-Augenklinik zu Giessen.

Über Sehstörungen nach Verletzungen der zentralen Sehbahnen.

Inaugural-Dissertation

zur

Erlangung der Doktorwürde

der

Hohen medizinischen Fakultät

der

Grossherzoglich Hessischen Ludwigs-Universität zu Giessen

vorgelegt von

AXEL VOSSIUS

Feldunterarzt,
z. Z. Assistent an der Universitäts-Augenklinik
in Giessen.

Giessen 1916.
Hof- und Universitäts-Druckerei Otto Kindt.

Gedruckt mit Genehmigung der medizinischen Fakultät zu Giessen.
Referent: Geh. Med.-Rat Prof. Dr. Vossius.

Die Zahl der Augenverletzungen, sowohl der direkten wie der indirekten, ist im gegenwärtigen Kriege im Verhältnis zu früheren erheblich gestiegen. Einen genauen Prozentsatz anzugeben, ist vorläufig natürlich noch ganz unmöglich. Uhthoff schätzt ihn nach seinem bisherigen grossen Beobachtungsmaterial auf etwa 8% aller überhaupt vorkommenden Kriegsverletzungen. Das bedeutet eine enorme Steigerung, wenn man bedenkt, dass die Augenverletzungen im Russisch-Japanischen Kriege nach Schätzungen des Japaners Oguchi 2,2% und im Deutsch-Französischen Kriege von 1870/71 sogar nur 1% betragen haben. Diese Verhältniszahl erhöht sich noch um ein Beträchtliches, wenn man bedenkt, dass zahlreiche Verletzungen des Schädels mit Beteiligung des Auges oder der Sehbahnen sofort zum Tode führen. Wodurch ist nun dieser plötzliche Anstieg zu erklären? Vor allem wohl durch die gegen früher ganz veränderte Kampfesweise. In dem modernen Kriege und besonders dem Stellungskampfe ist der Kopf des Soldaten einer Verwundung unverhältnismässig mehr ausgesetzt, als der durch Schützengräben, Schiessscharten oder sonstige Deckungen geschützte Körper. Auch die Art der Geschosse, wie Hand-, Gewehr-, Artilleriegranaten und Minen mit zum Teil grosser Fernwirkung, gefährdet das Auge viel mehr, da sie oft in unzählig kleine Teile zerspringen, die dem übrigen Körper viel weniger Schaden zufügen, als gerade dem empfindlichen Auge.

Hier sollen uns von den Verwundungen nicht die zahlreichen Verletzungen des Auges selbst, sondern vielmehr diejenigen der zerebralen Sehbahnen- und Zentren beschäftigen, die ungefähr 9% (Uhthoff) von allen Verletzungen des Sehorgans betragen. Aus dem Verlauf der zentralen Sehbahnen ergeben sich die verschiedenartigsten Verletzungsmöglichkeiten mit den mannigfachsten Folgeerscheinungen.

Um jene ableiten und verstehen zu können, sei zunächst die Topographie dieser Bahnen dargelegt. Durch die Foramina optica treten die Sehnerven aus der Orbita in das Schädelinnere ein. Sie verlaufen hier konvergent und treffen sich im Chiasma, das dicht vor dem Infundibulum und über der Hypophyse gelegen ist. Dort findet eine partielle Kreuzung der Bahnen statt, derzufolge jenseits des Chiasmas der linke Tractus opticus diejenigen Fasern führt, die die beiden linken Netzhauthälften versorgen, während im rechten Traktus die Fasern für die beiden anderen Netzhautabschnitte verlaufen. Die linken Gesichtsfeldhälften entsprechen den beiden rechten Quadranten der Netzhaut und umgekehrt. Jeder Tractus opticus führt die Sehnervenfasern dorsalwärts um die Grosshirnschenkel herum zu den gleichseitigen primären Sehzentren, wo ihre Endigung stattfindet. Dieselben sind zwischen das Chiasma und das kortikale Sehzentrum eingeschaltet und umfassen den hinteren Teil des Thalamus opticus, die vorderen Vierhügel und das Corpus geniculatum laterale. Nachdem sich die Bahn für den Lichtreflex der Pupille zum Okulomotoriuskerne abgezweigt hat, zieht die zentrale Sehbahn zum hinteren Drittel der inneren Kapsel und von dort, sich fächerförmig ausbreitend, als Gratiolet'sche Sehstrahlung in das gleichseitige Rindenfeld. Dieses ist im Kuneus des Okzipitallappens gelegen. Hier findet sich das sogenannte sekundäre Optikusganglion oder die Sehsphäre. Das kortikale Sehzentrum liegt also auf

beiden Seiten des Gehirns in der Rinde des Hinterhauptlappens, in dem sogenannten Kuneus. Munch hat zum ersten Male eine Projektion der Retinaelemente auf das Rindensehzentrum angenommen. Henschen versuchte dann festzustellen, dass die obere Lippe der Fissura calcarina der oberen Netzhauthälfte, die untere Lippe der unteren Netzhautpartie entspricht, dass also, wie Wilbrand sich ausdrückt, das kortikale Sehzentrum einen Abklatsch der Retina darstellt. Auch Inouye kommt auf Grund seiner Beobachtungen, die er nach Schussverletzungen des Hinterhauptlappens im Russisch-Japanischen Kriege gemacht hat, zu dem gleichen Schluss. Zur Klärung dieser Frage wird auch der jetzige Krieg ein reichhaltiges Material liefern. Nach einer kürzlich erschienenen Arbeit glaubt Uhthoff durch Beobachtungen an verschiedenen Patienten eine Bestätigung der Wilbrand'schen Ansicht gefunden zu haben.

Das kortikale Sehfeld jeder Hemisphäre dient also der Wahrnehmung der entgegengesetzten Gesichtsfeldhälfte. Aus dem Kuneus ziehen wieder Assoziationsfasern zur lateralen konvexen Fläche des Okzipitallappens und des hinteren unteren Scheitellappens herüber, deren Rindenpartien die optischen Vorstellungszentren darstellen.

Nach der Art der Erscheinungen und dem Untersuchungsbefund kann man den Sitz und die Ausdehnung der Verletzung der intrakraniellen Sehbahnen ziemlich genau bestimmen. Wichtig ist dafür einmal das Ergebnis der Pupillenreaktionsprüfung. Von der Netzhaut nach dem primären Optikusganglion zu zieht die Pupillenreflexbahn gemeinschaftlich mit der Sehbahn. Wohl in der Gegend der Vierhügel trennen sich beide. Die Pupillenfasern gehen zum Okulomotoriuskern, wo dann der zentrifugale Schenkel der Lichtreflexbahn beginnt. Jede Läsion des Sehnerven, des Chiasmas, des Tractus opticus oder des Corpus geniculatum externum ruft also Pupillenstarre hervor, da der

Pupillenreflexbogen unterbrochen ist. Während aber nach Zerstörung des Nervus opticus nur die direkte Pupillenreaktion erloschen, die konsensuelle jedoch bei Belichtung des anderen lichtperzipierenden Auges erhalten ist, findet sich nach Verletzung des Tractus opticus hemianopische Pupillenstarre. Ist aber die Unterbrechung zentral von der Abzweigung der Pupillenreflexfasern lokalisiert, z. B. in der Gratiolet'schen Strahlung, so gelangt der auf die unempfindlichen Netzhautabschnitte fallende Lichtreiz zwar nicht mehr zur Sehsphäre, wohl aber in die Zentren der Fasern für die Irissphinkteren. Die Pupillenreaktion ist alsdann intakt.

Ferner ergibt die Untersuchung des Gesichtsfeldes mit dem Perimeter wichtige Aufschlüsse. Die Läsion eines Sehnerven vor dem Chiasma hat nur einseitige Gesichtsfeldstörungen auf dem zugehörigen Auge zur Folge. Betrifft dagegen die Verletzung die Sehnervenkreuzung selbst, so ergeben sich drei Hauptmöglichkeiten. Einmal kann das Chiasma gerade in der Mittellinie vom vorderen zum hinteren Winkel durchtrennt werden, wie das z. B. bei Hypophysentumoren vorkommt. Dann werden die nach den nasalen Netzhauthälften laufenden Optikusneurone vernichtet und es findet sich eine bitemporale Hemianopsie, die wir auch heteronym nennen, da an beiden Augen die ungleichen Gesichtshälften ausfallen. Umgekehrt finden wir eine heteronyme Hemianopsie, wenn die äusseren Partien des Chiasmas erkrankt sind bei erhaltenem medialen Teil. Dieser Fall ist bisher aber nur äusserst selten zur Beobachtung gelangt. Schliesslich kann eine Hälfte des Chiasmas zerstört sein, wodurch eine gleichseitige Amaurose und eine temporale Hemianopsie des gegenüberliegenden Auges hervorgerufen wird.

Alle Zerstörungen der Sehbahnen, die hinter der Sehnervenkreuzung liegen, haben eine laterale oder homonyme Hemianopsie für die der lädierten Seite gegenüberliegenden

Gesichtsfeldhälften zur Folge. Differentialdiagnostisch entscheidet hier zwischen Unterbrechungen der Sehbahn diesseits oder jenseits vom Corpus geniculatum externum, wie oben ausgeführt, die hemianopische Pupillenstarre bei Tractushemianopsie und die hemianopische Pupillenreaktion bei Störungen in der Gratiolet'schen Faserung oder in dem Rindenzentrum. Bei nur partieller Läsion des letzteren kann es zu sogenannter Quadrantenhemianopsie kommen, während natürlich eine totale Zerstörung des kortikalen Sehzentrums eine homonyme laterale Hemianopsie für die gegenseitige Gesichtsfeldhälfte hervorruft. Noch ein anderer klinischer Unterschied findet sich zwischen den Hemianopsien, die durch Traktusläsionen und solchen, die durch Affektionen des Okzipitalhirnes verursacht werden. Das ist die Erscheinung des positiven Skotoms bei ersteren und des negativen Skotoms bei letzteren. Während also der Patient mit Traktushemianopsie gewöhnlich subjektiv einen schwarzen Fleck wahrnimmt, der ihm die eine Hälfte seines Gesichtsfeldes verdeckt, wird der Patient mit einer kortikalen Läsion sich seines Gesichtsfelddefektes garnicht bewusst und erst bei der Perimeteraufnahme tritt derselbe zu Tage. Auf diesen Unterschied hat zuerst der Ophthalmologe Dufour hingewiesen, doch ist dafür noch keine eindeutige Erklärung gegeben worden. Häufig beobachten wir noch eine weitere Differenz bei der Untersuchung des Gesichtsfeldes. Bei den Patienten mit Traktushemianopsie findet sich nämlich viel häufiger ein kompletter Ausfall der beiden Gesichtsfeldhälften. Die Demarkationslinie zwischen sehender und blinder Partie geht dabei senkrecht durch den Fixierpunkt, wobei freilich dieser meistens umgangen wird, sodass das zentrale Sehen frei bleibt. Bei subkortikalen und besonders bei kortikalen Läsionen der Sehbahn kommt es dagegen viel häufiger zu inkompletten Hemianopsien, wobei jenseits der Mittellinie ein sogenanntes überschüssiges Gesichtsfeld, von Wilbrand zuerst beschrieben,

erhalten bleibt. Für das in der überwiegenden Mehrzahl der Fälle erhaltene „zentrale Sehen“ ist eine allgemein anerkannte Erklärung noch nicht gefunden. Es herrschen im Gegenteil darüber die verschiedensten Meinungen, von denen die wichtigsten hier wiedergegeben werden sollen. Nach Ansicht von Wilbrand besitzen die meisten Individuen eine bilaterale Rindenvertretung. Bei der Zerstörung der Makulapunkte einer Seite könne die andere Seite vikariierend einspringen. Demgegenüber vertritt v. Monakow den Standpunkt, dass schon im Corpus geniculatum externum die Vertretung der Makula besonders reich angelegt sei, weiter nach hinten aber eine diffuse Ausbreitung der Fasern stattfinde. Bing nimmt in dieser Frage eine vermittelnde Rolle ein, indem er glaubt, dass eine diffuse und bei den meisten Menschen beiderseitige Makulaversorgung bestehe.

Während Verletzungen der Sehbahnen in ihrem mittleren Verlaufe, der Mitbeteiligung anderer lebenswichtiger Gehirnabschnitte wegen, natürlich nur in ganz seltenen Fällen zur Beobachtung gelangen, sieht man Sehstörungen nach Läsionen des kortikalen Sehzentrums bei Hinterhauptschüssen relativ häufig. Diese bieten ein interessantes, abwechslungsreiches Material. Je nach Art, Richtung und Rasanz des Geschosses können die verschiedenartigsten Folgen gezeitigt werden. Auch auf das Gehirn drükkende oder in dasselbe eingedrungene Knochensplitter und andere Fremdkörper spielen dabei eine grosse Rolle. Eine ganze Reihe derartiger Kriegsverletzungen sind schon von Uhthoff, Axenfeld und anderen Autoren zusammenhängend beschrieben worden. Zu dieser Sammlung möchte auch ich einen Beitrag von fünf in der Giessener Klinik behandelten Fällen liefern.

Vorher sei es mir noch gestattet, einen kurzen Rückblick auf die während des jetzigen Krieges entstandene, einschlägige Literatur zu werfen.

Von den seltenen Läsionen des Chiasmas und des Tractus opticus ist je ein Fall beschrieben worden. In dem ersteren, den Hertel veröffentlicht hat, war eine Einschussstelle ziemlich dicht neben der Nasenmitte nach hinten gehend festzustellen. Bei der Prüfung der Augen fand sich eine Herabsetzung der Sehschärfe rechts auf 1/2 und links auf 2/3 der Norm. Die Perimeteraufnahme ergab einen Ausfall der beiden äusseren Gesichtsfeldhälften. In dem Fall von Traktusverletzung, den Oloff beschrieben hat, befand sich die Einschussöffnung am Hinterkopf rechts neben der Protuberantia occipitalis externa. Die linke Pupille war etwas weiter als die rechte und leicht entrundet. Lichtreaktion beider Pupillen bei der üblichen Prüfung und ebenso Konvergenzreaktion erfolgte prompt. Sehschärfe beiderseits 5/5. Die Akkommodation entsprach dem Alter des Patienten. Die Untersuchung des inneren Auges ergab normalen Befund. Bei der Perimeteraufnahme fand sich jederseits ein homonymer, fast vollkommener Ausfall der linksseitigen Gesichtsfeldhälften. Die mit dem Hess' schen Hemikinesimeter vorgenommene Prüfung auf hemianopische Pupillenstarre fiel positiv aus: wurde Licht nur auf die rechten Netzhauthälften geworfen, so blieb die Lichtreaktion aus, dagegen trat jene sofort auf, wenn die linken Netzhautquadranten belichtet wurden. Bei der Untersuchung des übrigen Nervenapparates waren keine sonstigen Ausfallserscheinungen des Gehirnes nachweisbar, die auf eine andere Beteiligung desselben hinwiesen. Im Röntgenbild sah man ein Infanteriegeschoss innerhalb des Schädels über dem rechten Felsenbein mit nach hinten gerichteter Spitze liegen. Die Achse des Projektils verlief von links vorne nach rechts hinten. Dasselbe musste also nach dem ganzen Befunde den rechten Tractus opticus lädiert haben.

Die kortikalen und subkortikalen Verletzungen der Sehbahn kamen viel häufiger zur Beobachtung. Von diesen

Fällen sind eine ganze Reihe von Uhthoff, Axenfeld, Dimmer, Hegner, Pagenstecher und anderen Autoren beschrieben worden. Die Läsionen betrafen entweder nur ein oder beide Sehzentra. Danach unterschied man ein- und doppelseitige hemianopische Störungen. Von den letzteren sind sieben Fälle veröffentlicht worden. Je nachdem sich der Gesichtsfelddefekt nur auf die unteren oder oberen Abschnitte der Netzhaut ausdehnt, sprechen wir von einer Hemianopsia superior resp. inferior. Während die erstere nur selten zur Beobachtung gelangt — es sind 2 Fälle von oberer Quadrantenhemianopsie von Axenfeld und Dimmer berichtet worden —, findet sich die Hemianopsia inferior häufiger. Sie wurde bisher dreimal (Uhthoff, Axenfeld) beschrieben. Einen Übergang bilden die homonymen Hemianopsien mit überschüssigem Gesichtsfeld auf der anderen Seite, deren veröffentlichte Anzahl sich auf drei Fälle beläuft (Uhthoff, Axenfeld). Die Hemianopsien können die ganze Hälfte der Netzhaut umfassen, sogenannte komplette sein, oder sich nur auf einzelne Abschnitte und Quadranten beschränken. Von diesen homonymen Hemianopsien sind sieben Fälle (Uhthoff, Axenfeld) beschrieben worden.

Schliesslich äusserte sich die Verletzung des Sehzentrums in einer homonymen Skotombildung, die wieder ein- oder doppelseitig sein konnte. Letzterer Fall ist einmal von Axenfeld, ersterer dreimal von Hegner und einmal von Dimmer veröffentlicht worden.

Zu dieser Sammlung möchte ich nun mit meinen fünf Fällen einen weiteren Beitrag liefern. Die 4 letzten Fälle habe ich während meiner Kommandierung an die Augenklinik persönlich beobachtet. Das Material ist mir in dankenswerter Weise für meine Arbeit zur Verfügung gestellt worden.

1. Fall.

(Krankengeschichte No. 12. 1915.)

G. L., 25 Jahre alt, erhielt am 22. Oktober 1914 eine Schussverletzung am Hinterkopf. Er war sogleich bewusstlos und erwachte erst wieder, als er sich bereits im Feldlazarett befand. Von dort kam er nach verschiedenen Stationen am 30. Dezember 1914 in die hiesige Klinik zur Aufnahme. Er klagte immer über heftige Kopfschmerzen und Schwindelgefühl. Sein Gang war taumelnd.

Befund: Am Hinterkopf eine vertikal verlaufende, etwas nach links von der Mittellinie gelegene, eingezogene und mit dem Knochen verwachsene Narbe von 15 cm Länge, die sich in der Mitte etwas verbreitert. Ein Druck auf die Kopfschwarte nach links von der Narbe ist etwas schmerzhaft, nach rechts nicht. Äusserlich fällt nur die Fixierungsunmöglichkeit des Blickes auf. Sonst ganz normaler Befund beider Augen, auch ophthalmoskopisch. Sehschärfe links 3/35, rechts Fingerzählen dicht vor dem Auge. Das Gesichtsfeld des linken Auges zeigt eine rechtsseitige komplette Hemianopsie mit Aussparung der Makula. (Figur 1.)

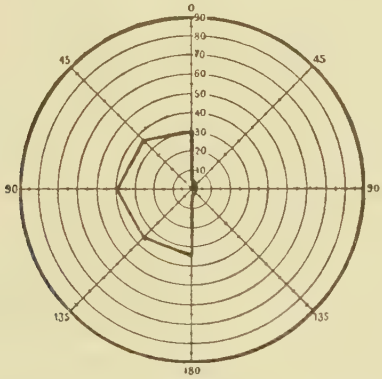

Figur 1.

Rechts werden nur Handbewegungen von der temporalen Seite aus erkannt. Im Laufe der Zeit ist das Ge-

sichtsfeld des linken Auges wesentlich weiter geworden, die Sehschärfe auf 5 20 gestiegen, während auf dem rechten Auge keine Besserung eingetreten ist.

2. Fall.

(Krankengeschichte No. 900. 1915.)

J. A., 21 Jahre alt, wurde am 9. März 1915 durch ein Maschinengewehrgeschoss am Hinterkopf verwundet. Nach kurzer Bewusstlosigkeit kam er wieder zu sich und bemerkte sogleich, dass er nach beiden Seiten nicht, nur gerade aus sehen konnte. Er lief noch in ein benachbartes Haus. Dort wurde er wieder für einige Zeit bewusstlos. Er kam in ein Reservelazarett, wo ihm zwei kleine Knochensplitter an der Ausschusstelle entfernt wurden. Die erste Zeit schlief er dauernd. Zwei Monate lang konnte er wegen starken Zitterns und Schwindelgefühls nicht schreiben. Das Sehvermögen besserte sich allmählich, doch konnte er nicht nach rechts sehen und stiess deshalb immer rechts an.

Aufnahmebefund in hiesiger Klinik am 16. Dezember 1915:

Patient klagt über heftige Kopfschmerzen und Schwindelanfälle. Einschussstelle, zur Zeit kaum noch erkennbar, sass nach früheren Angaben auf dem Scheitel des Kopfes, drei Finger breit rechts vom Haarwirbel; sie ist gut verheilt. Ausschuss 4,5 cm hinter dem linken Ohr in Höhe des Gehörganges. Bogenförmig nach hinten und oben eine tiefe Knochenrinne 5 cm lang und 0,5 cm breit. Der Knochen ist anscheinend zersplittert und vorgetrieben. Die Haut darüber leicht eingezogen, verschieblich und etwas druckempfindlich. Die Röntgenaufnahme ergibt, dass an beiden Stellen der Schädel frakturiert ist und Knochensplitter in das Schädelinnere hineinragen. Am Ausschuss wird das Gehirn etwas vom Schädelknochen zurückge-

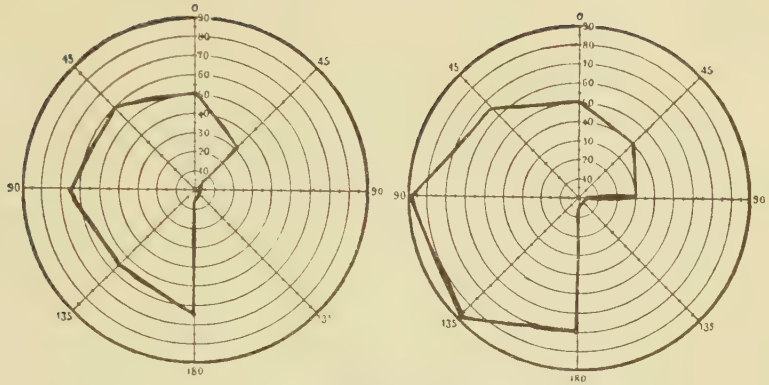

Figur 2.

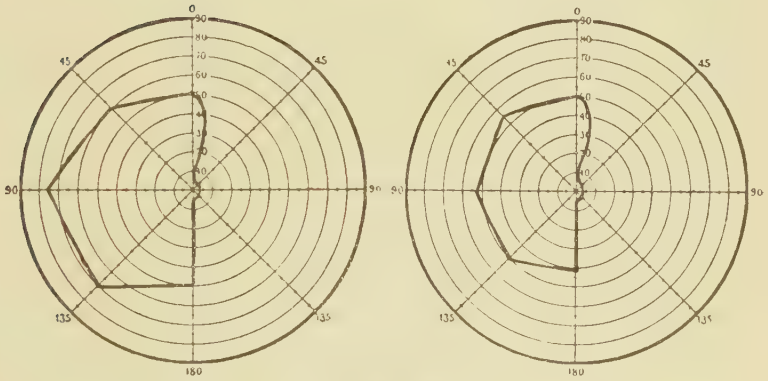

Figur 3.

drängt. Augenbefund vollkommen normal. Sehschärfe beiderseits 5/5. Das Gesichtsfeld ergibt eine fast komplette, rechtsseitige homonyme Hemianopsie, bis auf einen kleinen überschüssigen Gesichtsfeldrest rechts oben, der aber allmählich fast ganz zurückgegangen ist. (Figur 2 und 3.)

Der Befund hat sich seitdem nicht mehr geändert. Eine angeratene Operation wird vom Patienten verweigert.

3. Fall.

(Krankengeschichte No. 1033. 1915.

G. H., 23 Jahre alt, wurde am 24. September 1915 durch einen Granatsplitter am Hinterkopf verletzt. Er war sofort bewusstlos, wurde sogleich in ein Feldlazarett gebracht, wo er erst nach drei Tagen wieder zu sich kam. Als er erwachte, konnte er nicht sehen. Gleichzeitig bemerkte er Schwäche und Gefühllosigkeit im linken Bein. Im Kriegslazarett sollen zweimal Granat- und Knochensplitter operativ entfernt worden sein. Auch nach vier Wochen konnte er nur wenig sehen und nicht gehen. Er war zeitweise benommen, verspürte Schwindelgefühl und Kopfschmerzen. Nach etwa zwei Monaten besserte sich sein Sehvermögen weiter so, dass er lesen und schreiben konnte, jedoch musste er die Buchstaben abzählen, da er nur einen kleinen Bezirk auf einmal zu übersehen imstande war. Auch die Schwäche und Gefühllosigkeit des linken Beines verschwand vollkommen. Am 29. Januar 1916 kam er hier zur Aufnahme.

Befund: Zwei Querfinger breit nach rechts von der Mittellinie des Hinterhauptes eine 6 cm lange, vertikal verlaufende, tief eingezogene, in ihrem oberen Teile mit dem Knochen verwachsene Narbe. Der untere Abschnitt ist gut verschieblich. Schmerzgefühl wird auf Druck nicht geäussert. Die Umgebung der Narbe ist in 3 cm Breite unempfindlich. Beide Augen ergeben einen ganz normalen Befund. Die Sehschärfe beträgt 5 7,5 zum Teil. Das Gesichtsfeld ergibt das Bild einer doppelseitigen Hemianopsie, wobei die linken homonymen Gesichtsfeldhälften ganz ausfallen bis zur vertikalen Trennungslinie mit Aussparung der Makula. Von den rechten Gesichtshälften, welche ebenfalls eine starke periphere Beschränkung aufweisen, ist nur ein homonymer symmetrischer Bezirk von etwa 15 Grad erhalten. (Figur 4.)

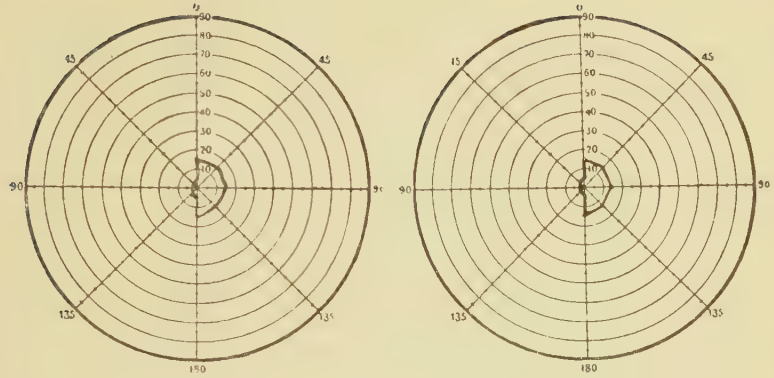

Figur 4.

Auf dem Röntgenbilde ist unmittelbar rechts vom Dornfortsatz des ersten Wirbels ein unregelmässig begrenzter, etwa rechteckiger 4 mm breiter und 7 mm langer Schatten sichtbar, der offenbar von einem Granatsplitter herrührt. An der Stelle der Schusswunde ist auf dem Röntgenbilde ein Knochendefekt nicht sichtbar. Sonst sind im Nervensystem keinerlei Störungen nachzuweisen. Patient klagt nur über zeitweise heftige Kopfschmerzen und Schwindelgefühl. Ende Februar trat eine stärkere Einengung des Gesichtsfeldes bis auf 10 Grad und eine Herabsetzung der Sehschärfe auf 5/10 ein. Die beiden Sehnervenscheiben sind scharf begrenzt, aber etwas stärker als normal gerötet. Sein Zustand hat sich bisher kaum verändert.

4. Fall.

(Krankengeschichte No. 14. 1916.)

W. K., 28 Jahre alt, wurde am 12. Mai 1915 bei einem Sturmangriff in liegender Stellung am Hinterkopf verletzt. Er war sogleich bewusstlos, will aber nach kurzer Zeit wieder zu sich gekommen sein. Beim Erwachen bemerkte er, dass er nicht mehr sehen konnte. Er wollte nun zu-

rückkriechen, schlug aber eine falsche Richtung ein und wurde erst durch den Zuruf seiner Kameraden auf den richtigen Weg gewiesen. Unterwegs wurde er noch einmal durch eine Schrapnellkugel am Rücken verletzt. Nachdem er auf dem Verbandplatz verbunden worden war, verlor er abermals die Besinnung, die er erst nach drei Tagen auf dem Transport zum Lazarett wiedererlangte. Er war immer noch vollkommen blind, hatte sonst aber keine Störungen von Seiten des Nervensystems. Am fünften Tage will er wieder einen Lichtschein wahrgenommen haben. Nach einer Operation, über die Näheres nicht zu erfahren ist, wurde es mit dem Sehen täglich besser. Nur hatte er dauernd starke Kopfschmerzen und Schwindelgefühl. Im Reservelazarett in D. wurde zuerst festgestellt, dass der Patient nach rechts und unten schlecht sehen konnte. Auch war das linke Auge schlechter als das andere. Am 10. Februar 1916 kam er zur Aufnahme in hiesige Klinik mit der Klage über dauernde Kopfschmerzen, Schwindelgefühl, Ohrensausen links und beschränktes Sehen nach unten und rechts.

Befund: Am Hinterkopf links vom Haarwirbel in der Mittellinie beginnend eine 10 cm lange, etwas nach links verlaufende, fest verheilte Narbe, die auf dem Knochen verschieblich und in den mittleren Partien stark eingezogen ist. In ihrer grössten Ausdehnung, die sich in der Mitte der Narbe befindet, ist ein breiter Knochendefekt zu fühlen, sodass man den Finger hineinlegen kann. In der Gegend der tiefsten Einziehung sieht man dauernd Pulsation, die sich bei der geringsten Anstrengung verstärkt. Hier ist die Narbe druckempfindlich. Er selbst fühlt, „wie es sich hier hebt und senkt".

Die Untersuchung beider Augen ergibt ganz normalen Befund, nur ist die linke Pupille weiter als die rechte. Die Lichtreaktion erfolgt jedoch beiderseits prompt. Die Sehschärfe beider Augen beträgt 5/5. Die Gesichtsfelder zeigen

doppelseitige partielle Hemianopsie, jedoch sind dieselben unsymmetrisch, da das linke stärker eingeengt ist, als das rechte. Der Defekt betrifft hauptsächlich bei dem rechten Auge nur die unteren Partien. Während das linke Gesichtsfeld in der Axe 45/135 Grad scharf abschneidet, hat das rechte auf der nasalen Hälfte die gleiche Grenze, auf der temporalen aber verläuft dieselbe horizontal (Figur 5).

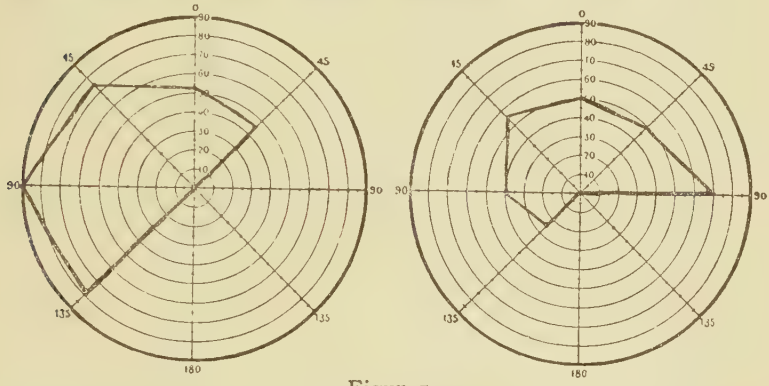

Figur 5.

Im Röntgenbilde sieht man an der Stelle, die der Narbe entspricht, einen streifenförmigen Schatten, der durch den mit dem Finger bereits fühlbaren Knochendefekt verursacht wird. Der Zustand der Augen hat sich nicht verändert, nur ist eine Besserung seines Allgemeinbefindens eingetreten. Die Kopfschmerzen und das Schwindelgefühl haben nachgelassen.

5. Fall.

(Poliklin. Journal 36, Seite 25.)

J. L., 23 Jahre alt, wurde am 10. September 1914 durch Granatsplitter am Hinterkopf verwundet. Er war sofort bewusstlos. Als er wieder zu sich kam, befand er sich in einem französischen Lazarett. Er bemerkte sofort, dass er

sehr schlecht sah und dass sein Blick nach unten und rechts eingeschränkt war. Personen konnte er nur in ganz kurzer Entfernung erkennen. Lesen und Schreiben war unmöglich. Am 25. September 1914 in Bordeaux operiert. Als er am 13. Juli 1915 von Frankreich ausgeliefert wurde, hatte sich die Sehschärfe zwar etwas gebessert, aber die Fähigkeit zu Lesen und Schreiben erlangte er erst im September wieder, nachdem er in O. nochmals eine Operation durchgemacht hatte. Über beide Eingriffe ist Näheres nicht zu erfahren. Da er immer nur zwei Buchstaben auf einmal sah, musste er dieselben einzeln abzählen. Die Sehschärfe hat sich im Laufe der Zeit weiter gebessert. Er kommt mit folgenden Klagen am 4. April 1916 in hiesige Klinik: Dauernde heftige Kopfschmerzen, Schwindelgefühl, schlechtes Hören und beschränktes Sehen.

Befund: 4 cm oberhalb des linken Ohres verläuft quer über den Hinterkopf leicht Sförmig gekrümmt ein 16 cm lange, fest verheilte Narbe, die über dem Knochen verschieblich und in ihrem rechten Abschnitt leicht eingezogen ist. Hier fühlt man einen 5 cm langen, etwa 0,5 cm breiten Defekt im Knochen und sieht Pulsation des Gehirnes. Die Narbe und ihre Umgebung ist nicht druckempfindlich.

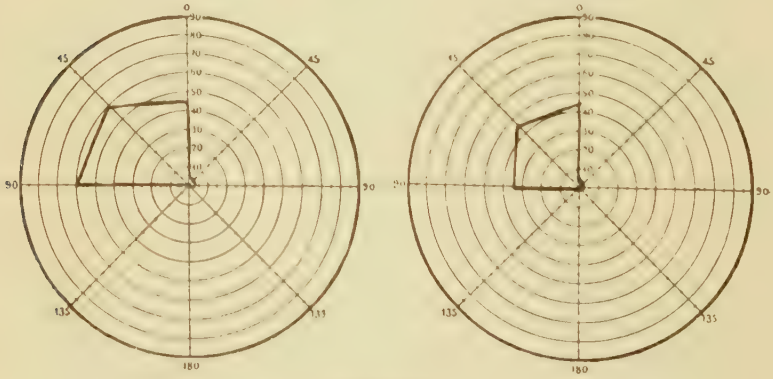

Figur 6.

Augenbefund, auch ophthalmoskopisch, ganz normal. Pupillenreaktion intakt. Sehschärfe rechts 5/5, links etwas schwächer. Das Gesichtsfeld ergibt einen beiderseitigen Ausfall der unteren und rechten Quadranten. Die Trennungslinien verlaufen gerade im horizontalen und vertikalen Meridian und umgehen nur die Makula in einer Ausdehnung von etwa 5 Grad (Figur 6). Auf der Frontalröntgenaufnahme ist ein unregelmässig begrenzter Knochendefekt von etwa halber Handtellergrösse sichtbar. Die Seitenaufnahme ergibt, dass der Defekt nicht total ist, sondern dass an der Stelle der Hauteinziehung eine ziemlich beträchtliche Impression des Knochens stattgefunden hat mit sehr reichlicher Kallusbildung am Rande des Knochendefektes. Sonstige Erscheinungen von Seiten des Gehirnes sind nicht nachweisbar, nur hört Patient seit der Verletzung schlechter.

Epikrise.

In zwei (1, 2) von meinen fünf Fällen finden sich einseitige, in den übrigen drei (3, 4, 5) dagegen doppelseitige hemianopische Sehstörungen. Von den letzteren sind zwei (4, 5) als Hemianopsia inferior zu bezeichnen. Während bei Fall 5 die beiden unteren Gesichtsfeldhälften vollkommen bis zur Mittellinie und ausserdem noch die rechten oberen Quadranten fehlen, ist im Fall 4 noch ein kleiner Rest von 45 Grad von dem linken unteren Quadranten vorhanden. Unter den einseitigen Hemianopsien weist Fall 2 einen überschüssigen Gesichtsfeldrest auf der blinden Seite nach oben von dem Fixierpunkte auf, während bei Fall 1 die Trennungslinie genau mit dem vertikalen Meridian zusammenfällt und nur den Makulabezirk umgeht. Diese Aussparung findet sich noch in drei weiteren Fällen (2, 3, 5). Hierdurch erklärt sich auch die gute Sehschärfe trotz des zum Teile nur sehr geringen restierenden Gesichtsfeldes.

Bei zwei Patienten (1, 4) fand sich eine Asymmetrie, einmal in der Ausdehnung der Defekte (4) und dann in der Intensität der Funktionsstörungen (1). Uhthoff und Axenfeld geben als sehr häufige Ursache hierfür eine Ermüdung des Patienten an. Jene Erklärung trifft in diesen Fällen nicht zu. Denn einerlei mit welchem Auge bei Patient 4 mit der Untersuchung begonnen wurde, jedesmal ergab sich der gleiche Befund: nämlich ein Ausfall von 45 Grad bei dem linken Auge im rechten oberen Quadranten, während derselbe bei dem anderen Auge erhalten war. Andererseits hatte Patient 1 auf dem linken Auge im vorhandenen Gesichtsfeldbezirk eine Sehschärfe 5 20, während er auf dem anderen in dem entsprechenden Abschnitt nur Handbewegungen dicht vor dem Auge erkannte, ohne dass hierfür ein krankhafter Befund festzustellen war. Bei allen Patienten war der Farbensinn erhalten. Gelegentlich fand sich eine periphere konzentrische Einengung der erhaltenen Gesichtsfeldpartien, so im Fall 1 und 5.

Wie andere Autoren, so konnten auch wir eine erhebliche Restitutionsfähigkeit des Gesichtsfeldes konstatieren. Aber bei zwei Patienten (2, 3) trat nach einiger Zeit wieder eine Einengung desselben ein, die einmal (3) durch eine ophthalmoskopisch sichtbare Neuritis optica bedingt war. Gleichzeitig mit der Erweiterung des Gesichtsfeldes besserte sich auch die Sehschärfe sehr beträchtlich. Alle Patienten vermochten nämlich nach erhaltener Verwundung nur sehr wenig zu sehen, zwei (3, 4) waren sogar eine Zeit lang vollkommen blind. Jedoch nach wenigen Stunden und Tagen, einmal aber auch erst nach vielen Monaten, hob sich die Sehschärfe wieder und kehrte bei vier Patienten (2, 3, 4, 5) zur Norm zurück. Nur bei dem ersten blieb sie dauernd herabgesetzt und zwar 5/20 auf dem linken Auge, auf dem anderen sogar nur Fingerzählen in kurzer Entfernung. Dass im Fall 3 die später auftretende Sehnervenentzündung eine Herabsetzung der Sehschärfe zur

Folge hatte, ist nicht zu verwundern. Eine dauernde Erblindung nach Hinterhauptschüssen wurde in hiesiger Klinik niemals gesehen und ist bisher auch noch nicht beobachtet worden, da eine derartig schwere Verletzung wohl immer den sofortigen Tod herbeiführt.

Der Augenbefund, sowohl der äussere wie der ophthalmoskopische, war in allen Fällen ganz normal, nur trat bei dem Patienten 3 später eine Rötung der scharf begrenzten Sehnervenscheibe ein, die jetzt aber wieder im Abblassen begriffen ist. Die Pupillenreaktion, die direkte sowohl wie die konsensuelle, konnte immer prompt ausgelöst werden. Eine Anisokorie wurde einmal (4) gefunden, jedoch war für sie kein krankhafter Befund nachweisbar. Augenmuskellähmungen kamen nie zur Beobachtung.

Auch sonstige Mitbeteiligung anderer Gehirnabschnitte war niemals zu konstatieren, obgleich zum Teil die Verletzungen des sekundären Opticusganglions sehr ausgedehnte waren. Der Patient (3) hatte anfangs zwar eine Störung im linken Bein bemerkt, die auf eine Schädigung der rechten Zentralwindung, vielleicht auf Splitterwirkung oder eine Blutung zurückzuführen ist; im Verlauf von einigen Monaten hat sich dieselbe aber ganz behoben.

Dagegen konnten aus dem Befund ziemlich sichere Schlüsse auf eine genaue Lokalisation und Ausdehnung der Verletzung am Sehzentrum gezogen werden.

Im ersten Fall hatte das Geschoss die ganze linke Sehrinde zerstört. Aehnlich verhielt es sich bei dem nächsten Patienten. Jedoch war hier noch ein kleiner überschüssiger Gesichtsfeldrest im oberen Abschnitt vorhanden. Nach dem Verlauf der Kugel von rechts oben nach links unten musste der linke Cuneus direkt durchschossen sein.

Im Fall 3 hatte ein Granatsplitter sehr ausgedehnte Verletzungen beider Sehrinden gesetzt und nur im linken Sehzentrum einen kleinen Rest in nächster Umgebung der Makula verschont.

Der Fall 4 hat insofern besonderes Interesse, als hier durch das vertikal etwas von der Mittellinie des Hinterhauptes nach links verlaufende Geschoss voraussichtlich eine Schädigung beider oberer Lippen der Fissura calcarina gesetzt worden war, in die ja die Versorgung der oberen Netzhauthälften verlegt wird. Die beiden Fälle von Hemianopsia inferior, die Uhthoff beschrieben hat, waren durch Querschüsse entstanden. Hierher gehört auch der letzte Patient. Die ganze linke und der obere Abschnitt der rechten Sehrinde sind dem horizontal verlaufenden Geschoss zum Opfer gefallen.

Die optischen Erinnerungsbilder und der Orientierungssinn waren in allen Fällen vorhanden, wenn auch bei einzelnen etwas herabgesetzt.

Was nun die Art der Geschosse, welche die Verletzungen hervorgerufen hatten, anbetrifft, so handelte es sich in drei Fällen (3, 4, 5) um Granatsplitter, in einem um eine Gewehrkugel, während einmal kein Aufschluss darüber zu erhalten war. Dreimal war der Schädel in vertikaler (1, 3, 4), je einmal in schräger (2) und querer (5) Richtung getroffen worden. Darunter befand sich nur ein Durchschuss durch den Kopf (2). Bei allen übrigen Verletzungen handelte es sich um Tangentialschüsse, die eine mehr oder minder grosse rinnenförmige Zertrümmerung des Knochens hervorgerufen hatten. Hierdurch war zweimal (4, 5) ein so grosser Defekt entstanden, dass deutliche Pulsation des Gehirnes sichtbar wurde. Eine in vier Fällen (2, 3, 4, 5) vorgenommene Operation war zweimal (4, 5) von sofortigem gutem Erfolg begleitet. Aber auch die anderen beiden Patienten verdanken ihr sicher die Erhaltung der guten Sehkraft, wenn nicht des Lebens.

Literaturzusammenstellung.

1. Axenfeld: Hemianopische Gesichtsfeldstörungen nach Schädelschüssen. (Klin. Monatsbl. für Augenheilkunde 1915. Band 55 Seite 126 ff.)
2. Barbazan: Les Hémianopsies dans les traumatismes du crâne par armes à feu. (Thèse de Paris 1914)
3. Bing: Gehirn und Auge. (Verlag von Bergmann. Wiesbaden 1914.)
4. Brückner: Ein Fall von doppelseitiger homonymer Hemianopsie. (I. D. Giessen 1896.)
5. Dimmer: Zwei Fälle von Schussverletzungen der zentralen Sehbahnen. (Wiener Klin. Wochenschrift. Jahrgang 28 No. 20.)
6. v. Grósz: Augenverletzungen, Augenkrankheiten und Erblindungen im Kriege. (Wiener Klin. Wochenschrift. Jahrgang 28 No. 45.)
7. Hegner: Über seltene Formen von hemianopischen Gesichtsfeldstörungen nach Schussverletzungen. (Klin. Monatsbl. für Augenheilkunde 1915. Band 55 Seite 642 ff.)
8. v. Haselberg: Prismawirkung bei Hemianopsie. (Wochenschrift für Therapie des Auges. No. 31.)
9. Hertel: Über Verletzungen des Sehorgans im Kriege. (Deutsche Mediz. Wochenschr. Jahrgang 40 No. 49.)
10. Krückmann: Über Augenverletzungen. (Berliner Klin. Wochenschrift. Jahrgang 52 No. 12.)
11. Oguchi: Augenverletzungen im japanischen Heere während des letzten Krieges. Deutschmann's Beitr. zur Augenheilkunde Heft 83.
12. Oloff: Bemerkenswerte Fälle von Verwundung des Sehorganes. (Deutsche Mediz. Wochenschrift. Jahrgang 41 No. 39 u. 40.)
13. Pagenstecher: Über Sehstörungen nach Schussverletzungen vom Hinterhaupt. (Archiv für Augenheilkunde. Band 80 Heft 4 Seite 229 ff.)
14. Rotfuchs: Komplette homonyme Hemianopsie. (Deutsche Mediz. Wochenschrift. Jahrgang 1915 Seite 514.)
15. Rothmann: Hirnphysiologie im Dienste des Krieges. (Berliner Klin. Wochenschrift. Jahrgang 52 No. 14.)
16. Uhthoff: Beiträge zu den Hemianopischen Gesichtsfeldstörungen nach Schädelschüssen, besonders solchen im Bereich des Hinterhauptes. (Klin. Monatsbl. für Augenheilkunde 1915. Band 55 Seite 104 ff.)

Lebenslauf.

Ich, Axel Vossius, evangelischer Religion, bin am 2. Mai 1891 in Giessen als Sohn des Universitätsprofessors Geh. Mediz.-Rats Dr. Adolf Vossius geboren. Vom 1. April 1900 bis Februar 1910 besuchte ich das Landgraf-Ludwig-Gymnasium zu Giessen, ausser $2^1/_2$ Jahren, die ich im Institut des Präzeptors Lucius auf dem Forsthaus bei Echzell verbrachte. Ich verliess das Gymnasium mit dem Zeugnis der Reife. Die beiden ersten Semester studierte ich in Giessen. Während des ersten diente ich das halbe Jahr mit der Waffe bei der 9. Kompagnie des Infanterie-Regimentes „Kaiser Wilhelm" (2. Grossh. Hess.) No. 116 ab. Das dritte Semester studierte ich in Königsberg, die beiden nächsten in Giessen, wo ich im Juli 1912 die ärztliche Vorprüfung bestand. Das 6. und 7. Semester verbrachte ich in Heidelberg und das 8. und 9. in Giessen. Mit Ausbruch des Krieges rückte ich am 4. August 1914 als Feldunterarzt ein. Am 6. September 1915 wurde ich aus dem Felde an das Reservelazarett 1 nach Giessen versetzt und gleichzeitig an die Universitäts-Augenklinik kommandiert. In dieser Zeit beendigte ich meine Studien und bestand am 18. März 1916 das Staatsexamen und am 19. April 1916 das Examen rigorosum.